Lane Medical Library

Aus der chirurgischen Klinik der Universität Bern
(Herr Prof. Kocher)

1.

# Ueber temporäre Unterbrechung der Blutzufuhr am Magen und Darm des Hundes, bei gleichzeitiger Anwendung einer neuen Methode der Gastroenterostomie.

2.

# Ueber Ligaturen grosser Magenarterien beim Hund.

Inaugural-Dissertation

zur

Erlangung der Doktorwürde

der

Hohen medizinischen Fakultät der Universität Bern

vorgelegt von

**Emil Fricker**
Assistenzarzt der Klinik.

HOCHSCHULBIBLIOTHEK BERN

BERN
Buchdruckerei Neukomm & Zimmermann
1902.

1901

Aus der chirurgischen Klinik der Universität Bern
(Herr Prof. Kocher)

1.

# Ueber temporäre Unterbrechung der Blutzufuhr am Magen und Darm des Hundes, bei gleichzeitiger Anwendung einer neuen Methode der Gastroenterostomie.

2.

# Ueber Ligaturen grosser Magenarterien beim Hund.

Inaugural-Dissertation

zur

Erlangung der Doktorwürde

der

Hohen medizinischen Fakultät der Universität Bern

vorgelegt von

**Emil Fricker**
Assistenzarzt der Klinik.

BERN
Buchdruckerei Neukomm & Zimmermann
1902.

Auf Antrag des Herrn Prof. Kocher von der medizinischen Fakultät zum Drucke genehmigt.

**Bern**, den 5. Februar 1902.

Der Dekan:

**Heffter.**

MEINEN LIEBEN ELTERN

AUS

DANKBARKEIT ZUGEEIGNET

Meinem hochverehrten Chef und Lehrer

*Herrn Professor Dr. Th. Kocher*

spreche ich für die freundlichen Ratschläge bei der Abfassung dieser Arbeit meinen verbindlichsten Dank aus.

# Einleitung.

Im Spätsommer des Jahres 1901 beauftragte mich Herr Prof. Kocher mit der Aufgabe, durch Experiment am Hunde festzustellen: 1. Ob Darm und Magen dieses Tieres eine vollständige Unterbrechung der Blutzufuhr so lange ertragen, als dies für die Dauer einer Gastroenterostomie zweckdienlich wäre. 2. Welchen Einfluss die Ligatur einer oder mehrerer grösserer Arterien der rechten Magenhälfte, wie sie bei chirurgischen Eingriffen auf dieser Seite wünschenswert wäre, auf Magen, Duodenum und Pancreas ausübe.

Wenn auch die Zahl der Experimente für die beiden Versuchsreihen, die in dieser Arbeit getrennt behandelt werden sollen, vielleicht eine bescheidene genannt werden könnte, so glaube ich doch für jede einzelne Versuchsserie solche Resultate erzielt zu haben, dass die Lösung der gestellten Aufgabe eine befriedigende genannt werden darf.

Was die erste Frage, die Frage der prophylaktischen Blutstillung an Darm und Magen, wie wir sie für die Gastroenterostomie bedürfen, anbetrifft, so probierte ich bei meinen Versuchen zugleich eine neue, von Prof. Kocher angegebene Methode der Gastroenterostomie aus, die später ausführlich beschrieben werden soll.

Alle bis jetzt von den Chirurgen angewendeten Methoden für diese so segensreiche Operation leiden, wie wir wissen, an dem Uebelstand, dass die Gefahr des Austrittes von Magen- und Darminhalt bei der Eröffnung dieser beiden Eingeweide behufs Vereinigung eine grosse ist. Es braucht ja nicht immer nur der Darm- oder Mageninhalt als solcher zu sein, der die Gefahr einer Peritonitis heraufbeschwört, sondern es kann derselbe bei den oft reichlich auftretenden Blutungen durch das Blut herausgeschwemmt werden, sich diesem unbemerkt beimischen und so zur Ursache bedenklicher Folgen werden.

Es handelte sich also darum, eine Methode zu finden, welche eine Vereinigung vom Darm mit dem Magen so ermöglicht, dass 1. die Blutung durch Prophylaxis null oder eine möglichst geringe wird; 2. durch besondere Vorrichtungen der Austritt von Magen- oder Darminhalt absolut verhindert wird. Prof. Kocher liess nun zur Lösung des letztern Teils der Aufgabe eigenartige Klammern konstruieren, die das Prinzip der Quetschmethoden, wie sie von Doyen u. a. in die Chirurgie eingeführt wurden, in Anwendung bringen. Diese Klammern und ihre Anwendung sollen bei den einzelnen Versuchen eingehend besprochen werden.

Für die prophylaktische Blutstillung von Magen und Darm verwendete ich die elastischen Doyen'schen Klammern. Die Anwendung derselben bei der Operation, ihre Vor- und Nachteile sollen ebenfalls später besprochen werden.

Was nun die zweite Versuchsreihe, die Ligaturversuche anbetrifft, so beanspruchten bei der Lösung dieser Aufgabe zwei Fragen hauptsächlich mein Interesse: die eine, mehr allgemein-physiologische «Was geschieht eigentlich am Magen, wenn wir eine seiner grossen Arterien ligieren?»; die andere, mehr praktisch-chirurgische «Könnten die Ar-

terien der linken Magenhälfte und die Arterie des untern Duodenal- und Pancreasteiles eventuell die Ernährung der rechten Magenhälfte, beziehungsweise des obern Duodenal- und Pancreasteiles übernehmen, wenn wir die Arterien dieser letztern Teile unterbinden?»

Diese Versuchsreihe war anfänglich nicht von den gewünschten Erfolgen begleitet. Die Misserfolge ergaben sich, wie ich im Verlaufe der Versuche erkennen konnte, teils aus operativen Kunstfehlern, teils aus einem zu radikalen Vorgehen, endlich auch aus wenig geeigneten Versuchstieren. Wir werden bei der Besprechung der einzelnen Experimente sehen, dass die Erfolge überraschend und überaus befriedigend waren, nachdem wir bei unserm operativen Vorgehen einige Erfahrung gesammelt hatten.

Wenn wir den Verlauf der artiellen Magen- und Duodenalgefässe beim Hunde* mit den entsprechenden Gefässen beim Menschen vergleichen, so finden wir eine ausserordentlich genaue Uebereinstimmung bei beiden vor, sowohl was Zahl, als was Verlauf derselben anbetrifft. Die Hauptäste der Arterien der linken Magenhälfte gehen beim Hunde, wie beim Menschen, in die Hauptäste der Arterien der rechten Magenhälfte über und ein gleiches Verhalten konnte ich an den Arterien des obern und untern Duodenal- und Pancreasteiles beobachten. Dieses Verhalten der Gefässe erleichterte mir natürlich die Ausführung meiner Aufgabe wesentlich.

Bevor ich nun zur detaillierten Besprechung der ersten Versuchsreihe übergehe, möchte ich noch kurz bemerken, dass mir als Versuchstiere Hunde verschiedensten Alters, Grösse und Spielart dienten.

* «Topographische Anatomie des Hundes» von Dr. W. Ellenberger und Dr. H. Baum.

Bei den Operationen beflissen wir uns stets der bestmöglichsten Asepsis, was natürlich bei Tieren immer mit einigen Schwierigkeiten verbunden ist. (Antiseptica wurden keine verwendet.) Gegen kleine Unterlassungssünden verhielt sich das Hundeperitonæum liebenswürdiger, als das menschliche es gethan hätte. Nun, mit diesem Vorzug der grössern Widerstandskraft des tierischen Organismus gegen Infektionen rechneten wir auch.

Die Narkose wurde stets mit Chloroform eingeleitet und mit Aether weitergeführt. Bei grössern Tieren schickten wir eine Morphiuminjektion voraus.

Sowohl zu den Ligaturen, wie zu allen Nähten, ohne Unterschied, wurde Kocher'sche Sublimatseide verwendet. Instrumente und Klammern wurden vor jedem Gebrauch sterilisiert.

Bei den meisten Operationen assistierte mir Herr Dr. Kocher (damals I. Assistent der chirurg. Klinik) und ich benutze hier die Gelegenheit, um ihm für seine gewandte chirurgische Hand und liebenswürdige Hülfe meinen besten Dank auszusprechen; ebenso Herrn Amberg, Assistenzarzt der chirurg. Klinik, der mir bei einer Anzahl von Versuchen behülflich war.

* * *

Ich führe nun die einzelnen Versuche der ersten Operationsserie, Klammerversuche, wie ich sie kurz bezeichnen möchte, in derjenigen Reihenfolge an, wie die Hunde zur Operation gelangten. Die erste Operation wurde ausführlicher beschrieben; bei den drei spätern wurde nur das Notwendigste angegeben; allfällige Variationen in der Methodik wurden speziell erwähnt, eventuell der betreffende

Versuch kurz kritisiert. Da die meisten Versuchstiere der ersten Versuchsreihe später, noch zu den Ligaturversuchen verwendet wurden, so wurde, jeweilen bei Anlass der zweiten Operation, der Befund der ersten aufgenommen und am Schlusse jedes einzelnen Versuchs besonders angeführt.

# Erste Versuchsserie.

## Versuchstier I.

Grosser, kräftiger Hund. Gewicht 26 kg. Temp., vor der Operation im After gemessen, 38,0°.

Operation am 21. VIII. 01.

Hund erhält vor der Operation eine Morphiuminjektion von 0,03.

Aethernarkose, Dampfasepsis, Sublimatseide.

Eröffnung des Abdomens in der Mittellinie vom Rippenbogen an, etwa 10 cm lang. Eine Schlinge des Jejunum wird hervorgezogen, durch rasches Durchziehen zwischen Zeig- und Mittelfinger vom Inhalt so gut wie möglich entleert und zugleich der venöse Blutgehalt mit diesem Akt auf ein Minimum reduziert. Während der Darm noch durch die beiden Finger komprimiert wird, wird nun rasch eine Doyen'sche Klammer quer durch ab- und zuführenden Schenkel der Darmschlinge und ihr Mesenterium gelegt und eine gleiche Klammer segmental an die grosse Curvatur des Magens. Nun werden an derjenigen Stelle der grossen Curvatur, an welcher die Jejunalschlinge nach der Kocher'schen Gastrojejunostomia entecolica inferior quer eingesetzt und der Magen eröffnet wird, kleinere Gefässe in einer Breite von 3—4 cm ligiert.

Unter Anwendung der neuen, von Prof. Kocher angegebenen und bei den folgenden Versuchen zu prüfenden Methode und unter Benutzung der nach seiner Angabe konstruierten Klammern, wird nun die Gastrojejunostomia ente-

und Magenwand gehend. Das Anlegen derselben erforderte einige Uebung. Auf eine Serosanaht wurde verzichtet. Zur Naht wurde immer dünne Sublimatseide verwendet. Die temporären Occlusionsnähte entfernten wir meist, bevor wir die Circulärnaht ganz zu Ende geführt hatten, und zwar mühelos durch leichten Zug am einen Fadenende.

Diese Occlusionsnaht ist eigentlich nur eine Hülfs- oder Unterstützungsnaht. Man könnte sie unter Umständen auch entbehren, was die Methode natürlich vereinfachen würde. Wir haben dies auch bei einem andern Versuchstier gethan. Ich möchte aber gleich hier, um der spätern Kritik und Besprechung dieser Versuche vorzugreifen, ausführen, warum ich es für gut halte, diese temporäre Naht anzuwenden. Wenn nämlich die Kocher'schen Klammern, wie wir oben gesehen haben, nach dem Anlegen dieser Naht abgenommen werden, so ist, namentlich bei ungenügender Assistenz und wenig geübter Hand, durch Zerrung an Darm und Magen durch die Doyen'schen Klammern oder durch das Anlegen der Circulärnaht, die Möglichkeit nicht ausgeschlossen, dass die, wenngleich fest aufeinander klebenden Serosablätter, auseinandergerissen werden und der Zweck der Kocher'schen Klammern dadurch ein illusorischer geworden. Ueberdies braucht es bei Anwendung der Occlusionsnaht nur eine geringe Assistenz, um Magen und Darm für die Circulärnaht sehr schön aneinander zu bringen, ohne dabei Magen und Darm berühren zu müssen.

Während der ganzen Dauer der Operation wurden nun die Doyen'schen Klammern zur prophylaktischen Blutstillung am Magen und Darm belassen und zwar am Magen 30 Minuten, am Darm 25 Minuten lang.

Nachdem man dieselben abgenommen, sah man am Magen eine kräftige Quetschfurche. Das unter Blutstillung

gehaltene Segment hatte während der ganzen Operation (wie auch bei den Operationen der übrigen Versuchstiere, um es dort nicht jedesmal speziell anführen zu müssen!) makroscopisch vollständig normales Aussehen.

Etwas anders verhielt sich die abgeklemmte Jejunalschlinge zur hämostatischen Klammer. Sie wurde, wenige Minuten nach dem Anlegen der Klammer, bläulich verfärbt und blieb es bis zur Wegnahme derselben. Zugleich fühlte sie sich etwas kühler an, als vorher.

Die Klammer wurde wahrscheinlich zu wenig geschlossen, so dass eintrat, was unter ähnlichen Verhältnissen beim Anlegen eines Esmarch'schen Schlauches um eine Extremität einzutreten pflegt, nämlich, dass die Kompression durch die Klammer am Darm wohl genügte, die Venen, nicht aber die Arterien ergiebig genug zu komprimieren und deshalb eine venöse Stauung hervorgerufen wurde. Nach Abnahme der Klammer am Darm sah man, entsprechend der geringern Quetschung als am Magen, zwar eine deutliche, aber wenig tiefe Quetschfurche, welche auch durch das Mesenterium ging und im Verlauf von wenigen Sekunden hatte sich wieder gute Pulsation der Arterien mit normaler Farbe, Blutfüllung und Temperatur des abgeklemmten Darmstückes eingestellt.

Reposition von Magen und Darm. Fortlaufende Seidennaht durch Peritonäum; ebenso durch Fascie-Muskulatur. Fortlaufende Hautnaht. Jodoformgaze-Collodialverband. Darüber grosser Deckverband.

* * *

In den folgenden 4 Tagen varierte Temperatur, im After gemessen, zwischen 38,5 und 39,5. In den ersten 2 Tagen

frass der Hund gar nichts; in den folgenden 2 Tagen nimmt er ziemlich viel Milch und nachher alles ohne Unterschied zu sich. Nie Erbrechen. Stuhl stets normal.

Nach 14 Tagen Entfernung der Hautnaht. Wunde p. primam verheilt.

Am 15. November 1901, also etwa 7 Wochen nach der Operation, wird, bei Anlass des Ligaturversuchs, zu dem der Hund noch verwendet werden soll, folgender Befund aufgenommen:

Die in der Magenwand eingesetzte Jejunalschlinge ist solid mit derselben verwachsen. Nähte nicht sichtbar. Mageninhalt lässt sich leicht in den abführenden Schenkel der Darmschlinge entleeren. Die Gastroenterostomie darf also als eine gelungene bezeichnet werden. Nirgends Adhäsionen oder Verklebungen, welche auf einen abgelaufenen peritonitischen Prozess schliessen lassen würden.

Sowohl am Darm, wie auch am Magen, ist an den Stellen, wo die Doyen'schen Klammern gelegen hatten, makroscopisch absolut keine Veränderung in abnormem Sinn nachzuweisen und die Stellen wären nicht zu finden, wenn man nicht a priori wüsste, wo sie zu finden sein müssten.

In den Mesenterialgefässen, welche die anastomosierte Darmschlinge versorgen, ist keine Spur von Trombosenbildung oder Obliteration von Gefässen nachweisbar. Ueberall gute Pulsation der arteriellen Gefässe. Derselbe Befund an den Gefässen des von der Doyen'schen Klammer unter prophylaktischer Blutstillung gehaltenen Magensegmentes.

## Versuchstier II.

Gewicht 9,5 kg. Temperatur vor der Operation 38,0°.
Operation am 9. IX. 01.
Aethernarkose, Dampfasepsis, Sublimatseide.

Schnitt durch Haut, Fascie-Muskulatur und Peritonäum in der Mittellinie, in der Höhe des Rippenbogens beginnend, etwa 10 cm lang. Magen und eine Jejunalschlinge werden hervorgezogen, die Doyen'schen Klammern an Magen und Darm in früher beschriebener Weise angelegt und die Gastrojejunostomie nach der neuen Methode ausgeführt. Die Doyen'sche Klammer wird diesmal am Darm etwas kräftiger geschlossen, als beim ersten Versuchstier. In der That zeigt sich die veränderte Wirkung der Klammer auf den Darm gegenüber dem ersten Experiment (siehe da!) in der nun auftretenden Erscheinung, dass die abgeklemmte Schlinge jetzt nicht bläulich verfärbt wird, sondern eher etwas blasser, als normal, aussieht und dieses Aussehen bis zur Abnahme der Klammer beibehält; zugleich fühlt sich die Schlinge etwas kühler, als normal, an. Am Magen ruft das Anlegen der Klammer keine makroscopisch wahrnehmbare Veränderung hervor. Die Ausführung der Gastroenterostomie nimmt weniger als 20 Minuten in Anspruch.

Um nun die verlängerte Einwirkung der Doyen'schen Klammern auf Magen und Darm zu prüfen, werden dieselben, nach Ausführung der Gastroenterostomie, an Ort und Stelle liegen gelassen, unter Deckung der Eingeweide mit feuchten, sterilen Kompressen.

Am Magen wird so die hämostatische Klammer 40 Minuten, am Darm 30 Minuten belassen.

Nach Wegnahme der Klammern zeigen sich deutlich die ziemlich kräftigen Quetschfurchen sowohl am Magen, wie am Darm und dessen Mesenterium. Der Darm nimmt sofort seine normale Farbe, Blutfüllung und Temperatur wieder an. Die zuführenden Arterien zeigen gute Pulsation. Die Wirkung der hämostatischen Klammern, punkto Blutstillung, war eine eklatante. Man operierte sozusagen unter Esmarch'scher Blutleere, indem nicht ein Tropfen Blut die Manipulationen bei der Operation störte und man gar nicht nötig hatte, zu tupfen.

Reposition von Magen und Darm. Getrennt-fortlaufende Seidennähte durch Peritonäum, Fascie-Muskulatur und Haut. Jodoformgaze-Collodialverband. Grosser Deckverband darüber.

* * *

Nach dem Erwachen aus der Narkose geht der Hund ein wenig herum, legt sich aber bald.

Am folgenden Tag Temp. 38,5. Hund ist munter, springt herum und nimmt wenig Milch zu sich. Kein Erbrechen. Stuhl normal.

20. IX. 01. Hund befand sich dauernd wohl. Temperatur stieg vom 11. IX. an nie über 38,0. Verband brauchte nie gewechselt zu werden. Nie Erbrechen. Stets normaler Stuhl, soweit dies makroscopisch beurteilt werden konnte.

21. IX. 01. Entfernung der Hautnaht. Wunde p. primam verheilt.

Am 16. XI. 01, also etwa 7 Wochen nach der Operation, wird der Hund laparatomiert, um folgenden Befund aufzunehmen:

Die in die Magenwand eingesetzte Jejunalschlinge ist solid mit derselben verlötet. Mageninhalt lässt sich leicht

in den abführenden Schenkel der Darmschlinge entleeren. Nirgends Adhäsionen.

Am Magen, wie auch am Darm, lassen sich die Stellen, wo die Doyen'schen Klammern gelegen hatten, nicht mehr auffinden. Ueberall gute Pulsation der Arterien; nirgends Trombosenbildung oder Gefässobliterationen.

Nach Aufnahme des Befundes werden die Eingeweide wieder reponiert und die Bauchdecken geschlossen.

Wundverlauf in den folgenden Tagen ein glatter. Am 28. XI. 01 p. primam verheilt.

## Versuchstier III.

Mittelgrosser, kräftiger Hund. Gewicht 18 kg. Temperatur vor der Operation 38,2.

Operation am 15. XI. 01.

Aethernarkose, Dampfasepsis, Sublimatseide.

Nach Eröffnung des Abdomens in der Mittellinie, werden Magen und eine Jejunalschlinge hervorgezogen, die Doyenschen Klammern angelegt und in früher angegebener Weise die Gastroenterostomie ausgeführt, mit der Modifikation, dass hier versuchsweise für die temporäre Occlusionsnaht, statt feiner Seide, feiner Socin'scher Bronzedraht verwendet wird. Dieser Metallfaden ist natürlich solider als Seide, lässt sich auch leicht wieder aus Magen- und Darmwandung herausziehen, wenn feine Faltungen, die leicht eintreten, sorgfältig vermieden werden können. Ich möchte aber doch dem Seidenfaden den Vorzug geben, da dieser bei der Ope-

ration ja nur einen geringen Zug auszuhalten hat und ein Durchschneiden durch die zarten Gewebe weniger zu befürchten ist, als beim Bronzedraht.

Am Magen wird nun die Doyen'sche Klammer (unter den im vorigen Versuch angegebenen Kautelen) 50 Minuten, am Darm 45 Minuten belassen.

Die Wirkung der Klammern, punkto Blutstillung, war auch hier dieselbe, wie sie im Versuch II angegeben ist.

Sofort nach Abnahme der Klammer von der Darmschlinge nahm diese wieder normale Farbe, Blutfülle und Temperatur an. (Die Schlinge war während des Versuches etwas blässer und kühler, als normal, gewesen.) Im zugehörigen Mesenterium trat rasch gute Pulsation der zuführenden Arterien ein.

Reposition von Darm und Magen und getrennt-fortlaufende Seidennähte durch sämtliche Bauchdeckenschichten. Jodoformgaze-Collodialverband. Grosser Deckverband.

* * *

16. XI. 01. Temp. 38,5. Hund nimmt viel Wasser zu sich und geht herum; kein Erbrechen.

17. und 18. XI. 01. Temp. 38,2. Hund befindet sich wohl, springt herum und nimmt Milch.

In den folgenden Tagen war Temperatur stets normal; nie Erbrechen.

24. XI. 01. Verbandwechsel. Entfernung der Hautnaht. Wunde gut.

1. XII. 01. Wunde p. primam geschlossen.

Am 9. XII. 01, also etwa 3 Wochen nach der Operation, wird der Hund zum Ligaturversuch verwendet und bei diesem Anlass folgender Befund aufgenommen:

Jejunalschlinge solid mit der Magenwand verlötet. Nähte nicht mehr sichtbar. Keine Spur von Adhäsionen. Mageninhalt gut in den abführenden Schenkel der Darmschlinge entleerbar.

Sowohl am Magen, wie am Darm, ist nicht mehr nachzuweisen, wo die hämostatischen Klammern gelegen hatten. Arterien zeigen überall am Magen, wie auch an der eingesetzten Jejunalschlinge und deren Mesenterium gute Pulsation.

## Versuchstier IV.

Ziemlich grosser, kräftiger Hund. Gewicht 22 kg. Temp. 38,2 vor der Operation.

Operation am 11. XI. 01.

Hund erhält vor der Operation eine Morphiuminjektion von 0,03.

Aethernarkose, Dampfasepsis, Sublimatseide.

Schnitt durch Haut, Fascie-Muskulatur und Peritonäum in der Mittellinie, in der Höhe des Rippenbogens beginnend, 10 cm lang. Magen und eine Jejunalschlinge werden hervorgezogen, die Doyen'schen Klammern angelegt und die Gastroenterostomie nach der neuen Methode ausgeführt.

Die Wirkung der Doyen'schen Klammern, punkto Blutstillung, ist bei diesem Versuchstier ebenso vollkommen, wie bei den beiden vorigen Hunden. Die Ausführung der Gastroenterostomie nimmt diesmal kaum 15 Minuten in Anspruch. Nachher wird, unter Deckung der Eingeweide mit feuchten, sterilen Kompressen, die Doyen'sche Klammer am

Magen $^5/_4$ Stunden, am Darm eine volle Stunde belassen.

Nach Abnahme der Klammern zeigen sich deutlich wieder die Quetschfurchen an den komprimierten Stellen und die abgeklemmte Jejunalschlinge nimmt nach wenigen Augenblicken wieder normale Farbe, Blutfülle und Temperatur an.

Reposition von Magen und Darm. Getrennt-fortlaufende Seidennähte durch Peritonäum, Fascie-Muskulatur und Haut. Jodoformgaze-Collodialverband. Deckverband.

* * *

12. XI. 01. Temp. 38,3. Hund verhält sich ruhig.

13. XI. 01. Temp. 38,2. Hund geht herum, trinkt viel Wasser und frisst ein wenig. Kein Erbrechen.

14. XI. 01 id.

15. XI. 01. Hund frisst alles ohne Unterschied und scheint sich vollständig wohl zu befinden. Kein Erbrechen. Verbandwechsel. Wunde gut.

Ebenso in den folgenden Tagen.

29. XI. 01. Wunde p. primam verheilt. Entfernung der Hautnaht.

Am 4. XII. 01, also ungefähr 3 Wochen nach der Operation, wird der Hund zum Ligaturversuch verwendet und folgender Befund aufgenommen:

Die in die Magenwand eingesetzte Jejunalschlinge ist solid mit derselben verlötet. Nähte nicht mehr zu sehen. Keine Adhäsionen irgendwelcher Art. Mageninhalt lässt sich leicht in den abführenden Schenkel der Darmschlinge entleeren.

Am Magen, sowie auch am Darm, ist nicht zu eruieren, wo die Doyen'schen Klammern gele-

gen haben, trotz der langen Dauer der Kompression.

Im Mesenterium der Jejunalschlinge gute Pulsation der Arterien; keine Spur von Trombosenbildung oder Gefässobliteration.

## Kritik und Besprechung der Resultate der ersten Versuchsserie.

Wenn wir die Resultate dieser ersten Versuchsreihe überblicken, so sehen wir, dass die Ergebnisse in verschiedener Beziehung interessant sind. Wenn es auch vorauszusehen war, dass ein grösserer Magenabschnitt eine vollständige Unterbrechung der Blutcirkulation auf kürzere Zeit ohne weiteres hinnehmen würde, so war man bis jetzt doch selbst für den Hundemagen nicht gewohnt, anzunehmen, dass er diese Cirkulationsunterbrechung ohne weitere Schadennahme während der Dauer von mindestens $^5/_4$ Stunden aushalten würde.

Was die Unterbrechung der Blutcirkulation am Darm des Hundes anbetrifft, so waren hier die Resultate noch viel überraschender. Der Darm, mit seinem zarteren Bau, erträgt gewiss Schädigungen, wie doch eigentlich diese langdauernden Unterbrechungen der Blutzufuhr genannt werden müssen, viel weniger, als der Magen und doch, auch hier hat der Darm diese vollständige Cirkulationsunterbrechung wenigstens für die Dauer einer Stunde ohne irgendwelche Reaktion ausgehalten. Ich hätte meine Versuche weiter ausdehnen können und untersuchen können, wie lange über-

haupt Darm und Magen des Hundes diese Cirkulationsunterbrechung ertragen würden. Dies wäre nun wieder ein Versuch für sich gewesen. Bei den vorliegenden Versuchen kam vorerst nur in Betracht und interessierte mich in erster Linie, ob Darm und Magen des Hundes eine Unterbrechung der Blutzufuhr so lange ertragen, als dies notwendig ist, zur prophylaktischen Blutstillung während einer auch sehr lange dauernden Gastroenterostomie. Nach der neuen Methode lässt sich eine Gastroenterostomie bei einiger Uebung in der Zeit von 15 Minuten glatt ausführen. Ob nun eine Serosanaht angelegt wird oder nicht, bleibt für den Klammerversuch gleichgültig; denn für das Anlegen dieser Naht brauchen wir die hämostatischen Klammern nicht mehr. Wie aus den vorliegenden Versuchen ersichtlich, ging ich jedoch bei meinen Experimenten weit über die nötige Operationsdauer hinaus. Ich that dies eben nicht nur im Hinblick auf eine etwa länger dauernde Operation, wie sie bei andern Methoden der Gastroenterostomie notwendig ist, sondern auch im Hinblick darauf, dass diese Versuche Vorversuche sein sollen zu andern Versuchen, welche später am menschlichen Magen und Darm vorgenommen werden dürften. Beim Menschen sind die Resistenzverhältnisse des Magens und Darms sehr wahrscheinlich geringer, als beim Hunde. Warum sollten aber die menschlichen Eingeweide eine halb- oder viertelstündige Unterbrechung der Blutzufuhr nicht ertragen können, wenn dieselben es beim Hunde während reichlich der doppelten und vierfachen Zeit ertragen?

Was nun die neue, von Prof. Kocher vorgeschlagene Methode der Gastroenterostomie anbetrifft, so hat sie sich in allen vier Versuchen vorzüglich bewährt. Beim Menschen würde sie sich eleganter ausführen lassen, als beim Hunde,

da namentlich bei kleinern Hunden der Darm etwas zu klein ist für die etwas massigen Kocher'schen Klammern. Als etwaiger Nachteil dieser Methode könnte der Umstand betrachtet werden, dass man bei der Ausführung der Cirkulärnaht nicht sieht, ob man die Mucosa mitgefasst hat oder nicht. Beim Hund scheint dies keine conditio sine qua non zu sein!

Wenn ich in der Einleitung bemerkte, dass schädliche Einwirkungen, infektiöser oder anderer Natur, beim Hunde einer grösseren Resistenz begegnen, als beim Menschen, so bezieht sich diese Bemerkung auch auf die Thatsache, dass ich den Versuchstieren den Magen weder bei diesen Versuchen, noch bei den spätern Ligaturversuchen, vor der Operation spülte, wie man dies beim Menschen bei einer Gastroenterostomie für notwendig hält. In mehr als einem Falle frassen die Hunde beinahe unmittelbar vor der Operation. Auch nach der Operation liess ich die Hunde nach Belieben Nahrung zu sich nehmen, ohne dass sie daran Schaden nahmen. Wenn nun diese Thatsache allerdings für eine erhöhte Resistenz der Hundeeingeweide gegenüber den menschlichen spricht, so spricht sie anderseits zugleich auch für die Vorzüglichkeit der Methode.

Ich möchte, bevor ich die Besprechung dieser Versuchsserie zum Abschluss bringe, noch einige Worte über die Doyen'schen Klammern, soweit sie auf unsere Experimente Bezug haben, verlieren. Offen gestanden, diese Klammern waren für mich nicht ganz das Ideal von hämostatischen Klammern. Einmal sollten die Klammerblätter längs- und nicht quergerippt sein; für die Darmklammern wäre eine Rippung überhaupt nicht nötig, da hier ein Abgleiten nicht in Betracht kommt und jene nur schädigend wirkt. Dann sollten die Klammerblätter womöglich elastischer und von

ergiebiger Länge sein. Ist dies nicht der Fall, so kann derjenige Schenkel der Darmschlinge, welcher dem Klammerschloss näher zu liegen kommt, eine zu starke Kompression erfahren, währenddem der mehr gegen die Spitze der Klammer zu liegende Schenkel noch nicht genügend komprimiert ist.

Ich will hier auch erwähnen, dass ich alle Bepolsterungen der Klammerblätter mit Kautschuk, Hartgummi etc., wie sie etwa chirurgischerseits vorgeschlagen werden möchte, für nicht zweckmässig und auch nicht für nötig halte, da sie die Sterilisation der Klammer nur erschweren.

Was nun noch die Kraft anbetrifft, mit welcher diese Klammern geschlossen werden sollen, ohne durch allzustarkes Quetschen Magen- und Darmwand zu schädigen, so muss sich hier der Operateur auf seine eigene Hand verlassen. Am Magen kann man die Klammer kräftig schliessen; am Darm weniger stark. Ein Federdynamometer anzubringen, würde das Instrument schwerfällig machen.

# Zweite Versuchsserie.

Bevor ich zur detaillierten Besprechung der einzelnen Experimente dieser zweiten Versuchsreihe übergehe, möchte ich, kurz einleitend, erwähnen, welches die Momente waren, welche zu diesen Versuchen Anlass gaben. Abgesehen davon, dass diese Ligaturversuche. wie ich bereits in der Haupteinleitung bemerkte, gewiss ebenso sehr das Interesse des Physiologen und internen Klinikers beanspruchen werden — für den letztern sind sie insofern von Wichtigkeit, als sie vielleicht berufen sein werden, neues Licht über die Ulcustheorien zu werfen — wie dasjenige des Chirurgen, so ging doch die Anregung dazu zuerst vom Chirurgen aus. Warum? Der Chirurg empfindet eben bei Magenoperationen, ähnlich wie bei andern blutigen Eingriffen, das Bedürfnis, sich durch prophylaktische Blutstillung, vermittelst der Ligatur grösserer Arterienstämme, vor lästigen oder gefährlichen Blutungen zu schützen.

Allerdings glaube ich hier darauf aufmerksam machen zu müssen — wie die folgenden Versuche auch lehren werden — dass der Chirurg, bei der Ligatur grösserer Magenarterien, mit einem jedenfalls ausserordentlich raschen und ergiebigen Collateralkreis zu rechnen haben wird, durch welchen sich Magen und Duodenum vor dem Untergang schützen. Aber dieser Collateralkreislauf und mit ihm erneute Blutung werden sich doch wahrscheinlich nicht so rasch einstellen, dass sie den Operateur stark stören werden;

aber ich möchte doch nicht unterlassen haben, darauf aufmerksam gemacht zu haben.

Im Uebrigen gewähren uns diese Versuche einen interessanten Einblick in das wechselseitige Verhältnis der Magen- und Duodenalarterien und zeigen uns, wie sinnreich und zweckmässig die Gefässversorgung dieser Organe ist.

## Versuchstier I.

Frischer Hund. Gewicht 11 kg. Temperatur 38,0 vor der Operation.

Operation am 29. VIII. 01.

Aethernarkose, Dampfasepsis, Sublimatseide.

Schnitt in der Mittellinie, etwa 10 cm lang, in der Höhe des Rippenbogens beginnend, durch Haut, Fascie-Muskulatur und Peritonäum. Sowohl Magen, wie Duodenum und Pancreas, können in ganzer Länge gut hervorgezogen und deutlich übersehen werden.

Da es mich nun interessierte, ob eine ziemlich weitgehende Ablösung des Pancreaskopfes vom obern Duodenalteil, trotz Ligatur der Art. gastroduodenalis, vom Duodenum und Pancreas vertragen werden möchte, schlug ich bei diesem Versuch ein Verfahren ein, wie man es einer Pylorectomie vorausschickt.

Zu diesem Zweck lösten wir den obern Teil des Pancreaskopfes an der Pars descendens duodeni, unter Ligatur der abgehenden kleinen Aeste der Art. pancreatico-duodenalis sup. (Rami pancreatici und duodenales), nach Duodenum und Pancreas zu ab. Die Ablösung des Pancreaskopfes von oben

her wird in einer Länge von gut 5 cm vorgenommen. Der unterste Teil des Pancreaskopfes (von der Art. pancreaticoduodenalis inf. versorgt) etwa 2—3 cm lang, wird nicht abgelöst. Nachdem noch an der grossen Curvatur des Magens, in einer Länge von etwa 6 cm, das Netz abgelöst worden war, unter Unterbindung der Gefässe nach Magen und Netz hin (Rami epiploici), wird die Arteria gastroduodenalis dicht oberhalb ihrer Teilung in A. gastroepiploica dextra und A. pancreatico-duodenalis sup. unterbunden.

Der vom Magen abgelöste Teil des Netzes wird zum Teil reseciert. Nachher Reposition von Magen und Darm. Getrennt-fortlaufende Seidennähte durch Peritonäum, Fascie-Muskulatur und Haut. Jodoformgaze-Collodialverband. Grosser Deckverband.

* * *

Am gleichen Abend sinkt Temperatur beim Hund auf 37,5. Das Thier läuft viel herum und säuft begierig Wasser, das es aber sogleich wieder erbricht. Aehnlich in den folgenden zwei Tagen, wo Temp. zwischen 38,5 und 39,5 variert.

Am 4. und 5. Tag frisst der Hund ein wenig, erbricht aber alles wieder nach etwa $^1/_2$ Stunde. Das Erbrochene bestand von Anfang an nur aus dem Genossenen und enthielt nie Beimischungen, wie Galle oder Blut. An diesen beiden Tagen bleibt Temp. auf 39,5.

Am 6. Tag erbricht Hund nicht mehr. Temp. 39,5.

Vom 7. Tag an keine wesentliche Temperaturerhöhung mehr; Hund wird lebhafter und beginnt mit Appetit zu fressen.

Nach 8 Tagen Verbandwechsel. Wunde gut.

15. IX. 01. Verbandwechsel. Entfernung der Hautnaht. Wunde gut.

20. IX. 01. Wunde p. primam verheilt. Hund befindet sich vollständig wohl.

Am 24. IX. 01 wird der Hund getötet, um folgenden Befund aufzunehmen:

Operationswunde p. primam vernarbt. Nach Eröffnung der Bauchdecken zeigen sich bindegewebige Adhäsionen zwischen Peritonäum und Leberoberfläche. Sowohl zwischen den einzelnen Dünndarmschlingen, als zwischen diesen und Netz und zwischen Darmschlingen und unterer Leberoberfläche zahlreiche Schwarten z. T. bindegewebig umgewandelt, so dass eine Lösung der Adhäsionen schwer ist. Oberer Teil des Duodenum nach allen Seiten hin stark verwachsen, so mit Magen, Netz, Pancreas, Leber und Dünndarmschlingen. Dabei sind die Wandungen dieses Darmteils sehr stark verdickt durch gewaltige, schwartige Massen. Unterer Teil des Pancreaskopfes von normalem Aussehen (man kann sehr deutlich den Verlauf der A. pancreatico-duodenalis inf. in diesen Teil verfolgen); oberer Teil von dicken Schwarten umgeben und stark mit dem obern Duodenalteil verwachsen. Ductus pancreaticus und Papille durchgängig; ebenso Ductus choledochus und seine Einmündungsstelle in das Duodenum.

Der Magen weist sowohl aussen, wie innen, absolut normale Beschaffenheit auf (makroscopisch); ebenso die Leber und die andern innern Organe.

## Versuchstier II.

Kleiner Hund, frisch; Gewicht 8 kg. Temp. vor der Operation 37,8.

Operation am 11. XI. 01.

Aethernarkose, Dampfasepsis, Sublimatseide.

Eröffnung des Abdomens in der Mittellinie, etwa 10 cm lang. Magen und Duodenum lassen sich in ganzer Ausdehnung genügend herausziehen, um vollständig übersehen werden zu können.

Von einer partiellen Ablösung des Pancreaskopfes wurde bei diesem, wie bei allen folgenden Versuchen, Abstand genommen, da der Erfolg beim ersten Versuchstier nicht gerade ermunternd war und es für mich nun sicher war, dass man den obern Duodenalteil nicht auf grössere Strecke von jeglicher arteriellen Gefässversorgung abschneiden kann, ohne ihn gleichzeitig zu resecieren, wie man dies bei einer Pylorectomie thut.

Nach bestmöglicher Orientierung werden nun mit feinem Seidenfaden zuerst die Arteria gastroduodenalis und nachher die Arteria gastrica dextra ligiert.

(Die beigegebene Tafel II gibt die Stellen an im Ligamentum hepatoduodenale, wo die Ligaturen bei diesem und allen folgenden Versuchen angebracht wurden und veranschaulicht zugleich den Verlauf der Magen- und Duodenalarterien.)

Nachher Reposition von Darm und Magen. Getrennt-fortlaufende Seidennähte durch Peritonäum, Fascie-Muskulatur und Haut. Jodoformgaze-Collodialverband. Deckverband.

* * *

12. XI. 01. Temp. 38,2. Hund liegt still.

13. XI. 01. Temp. 38,5. Hund säuft Wasser und verkriecht sich nachher wieder. Kein Erbrechen.

15. XI. 01. Temp. 38,3. Hund liegt teilnahmslos da und frisst nichts. Beim Oeffnen des Verbandes kleiner, subcutaner Abscess in der untern Hälfte der Wunde. Wundränder werden geöffnet, nur wenig geruchloser Eiter ent-

leert, Wunde gespült und offen gelassen. Die tiefern Nähte scheinen intakt zu sein.

16. XI. 01. Verbandwechsel. Abscess ist an einer Stelle durch eine feine Oeffnung in die Tiefe durchgebrochen. Drainage.

17. XI. 01. Auspinseln der nekrotischen Stellen mit Jodtinktur.

18. XI. 01. Verbandwechsel. Temp. 37,2. Nie Erbrechen.

19. XI. 01. Verbandwechsel. Wunde reinigt sich und granuliert schön. Hund liegt immer still, beginnt aber dargereichtes Fleisch zu fressen.

20. XI. 01. Temp. 38,0.

22. XI. 01. Temp. 38,0. Sekundärnaht. Hund frisst mit Appetit.

24. XI. 01. Hund scheint sich wohl zu befinden; geht herum. Ziemlich starke Abmagerung.

25. XI. 01. Hund frisst begierig. Wunde gut. Nie Erbrechen. Ebenso in den folgenden Tagen.

29. XI. 01. Hund zeigt bedeutende Fresslust und balgt sich mit den andern Hunden herum.

1. XII. 01. Wunde vernarbt. Hund befindet sich vollständig wohl.

Am 15. XII. 01, also ungefähr ein Monat nach der Operation, wird der Hund laparatomiert und folgender Befund aufgenommen: Bei der Eröffnung des Abdomens findet man das Netz mit der Operationsnarbe an einer Stelle adhärent. Ebenso findet sich eine Adhäsion zwischen einer Dünndarmschlinge und dem untern Teil der Operationsnarbe. Im Bereich des Magens und des Duodenum keine Adhäsionen.

Makroscopisch bieten weder Magen, noch Duodenum und Pancreas eine Veränderung in abnormem Sinn dar.

Bei der weitern Untersuchung zeigte sich nun aufs schönste, dass die blutversorgende Arbeit der Art. gastrica dextra von der Art. gastrica sinistra ohne weiteres übernommen worden war; ebenso war die Art. gastro-epiploica sinistra für die Art. gastro-epiploica dextra eingetreten. Was mich nun hauptsächlich interessierte und was in Bezug auf den vorigen Fall, bei dem wir, neben der Ligatur der Art. gastroduodenalis, noch die Ablösung des obern Teils des Pancreaskopfes vorgenommen hatten, von grösster Wichtigkeit war, war der Befund am Duodenum. Dieses war, wie gesagt, frei von Adhäsionen oder Schwarten, die auf einen abgelaufenen peritonitischen Prozess hätten schliessen lassen. Makroscopisch war eine Veränderung in abnormem Sinn weder am Duodenum, noch am Pancreas zu konstatieren. Sehr schön hatte hier, wie wir übrigens auch bei den spätern Versuchen sehen werden, die Art. pancreatico-duodenalis inf. die Thätigkeit der Art. pancreatico-duodenalis sup. übernommen. Währenddem ich letztere obliteriert fand, konnte ich erstere nun als verhältnismässig kräftige Arterie bis an den obersten Teil des Duodenum verfolgen.

Es war mir natürlich unangenehm, dass ich gerade bei einem Ligaturversuch, trotz bester Asepsis, einen subcutanen Abscess der Bauchwunde bekam, der mir das Urteil trüben konnte. Der Hund liess nämlich — und darauf muss ich die Entstehung des Abscesses zurückführen — als wir die Hautnaht begonnen hatten, Urin. (In den meisten Fällen ging dieser Akt sonst während des Einschläferns vor sich.) Da wir nie Drains unter die Haut einführten beim Schliessen der Bauchwunde, Muskel- und Hautgefässe nicht ligierten, so war bei einer etwaigen Hämatombildung, unter diesen Umständen das Entstehen eines Abscesses ohne weiteres möglich.

Bei dem frühern Versuch war die Sache umgekehrt. Dort verlief die Heilung der Bauchwunde reaktionslos, währenddem der Befund der Eingeweide auf starke, abgelaufene, adhäsive Peritonitis schliessen liess. Durch die ausgedehnte Pancreasablösung wurden dort die obern Aeste der Art. pancreatico-duodenalis inf. verhindert, indem sie ligiert werden mussten, einen Collateralkreislauf auszubilden, der den oberen, von jeder Gefässversorgung abgeschnittenen Duodenalteil, vor der Nekrose hätte schützen können und die Entstehung der Peritonitis, mit gewaltigen Verklebungen und Schwartenbildung, speziell um den obern Duodenalteil, deshalb leicht erklärlich.

Bei diesem Hunde aber fanden sich weder am Magen, noch im Bereich des Duodenum Adhäsionen, was ja sicher der Fall hätte sein müssen, wenn die Adhäsionen am Netz und an einer Dünndarmschlinge von einer Peritonitis hergerührt hätten, die als eine direkte Folge der Ligaturen aufgetreten wäre. Wir werden bei den spätern Versuchen sehen, dass diese Argumentation eine richtige ist. Es stehen mir in der That noch drei Ligaturversuche zur Verfügung, bei denen auch nicht eine Spur von Verklebung unter den Eingeweiden zu konstatieren war.

Nach Aufnahme des Befundes wird der Hund durch verstärkte Chloroformnarkose getötet und Magen und Duodenum geöffnet. Es kann an der Innenseite dieser Organe (makroscopisch) keine Veränderung im abnormen Sinn konstatiert werden.

Die Ligaturstellen konnten leicht aufgefunden werden, da sich die Ligaturfäden noch an Ort und Stelle vorfanden.

## Versuchstier III.

Bereits gastroenterostomiert. Temperatur vor der Operation 38,3.

Operation am 9. XII. 01.

Aethernarkose, Dampfasepsis, Sublimatseide.

Eröffnung des Abdomens in der Mittellinie, etwa 10 cm lang.

Sowohl Magen wie Duodenum können gut hervorgezogen werden, um gut übersehen zu werden. Dann wird die Art. gastroduodenalis (die bei diesem ziemlich grossen Hund von beträchtl. Grösse ist) im Lig. hepatoduodenale freigelegt und unmittelbar oberhalb der Teilungsstelle in A. gastro-epiploica dextra und A. pancreaticoduodenalis sup. mit feiner Seide ligiert. Ebenso wird die A. gastrica dextra ligiert.

Nach Ausführung der Ligaturen wird nun, wie bei den frühern beiden Versuchen, kontrolliert, ob die Pulsation unterhalb den Ligaturen auch wirklich aufgehoben ist, was sich ohne weiteres konstatieren lässt.

Nachher Reposition von Magen und Darm. Schluss der Bauchdecken und Verband wie bei den frühern Versuchen.

* * *

10. XII. 01. Hund liegt ruhig. Temp. 38,5.

11. XII. 01. Temp. 38,0. Hund, der bereits gestern Abend ein wenig Milch zu sich genommen, frisst heute mit Appetit. Kein Erbrechen.

12. XII. 01. Temp. 38,5. Hund geht herum und scheint sich völlig wohl zu befinden. Verbandwechsel. Wunde gut.

13. XII. 01. Temp. 37,8. Hund springt herum und frisst, wie früher. Temp. bleibt auch in den folgenden Tagen normal.

Am 22. XII. 01. Wunde p. primam verklebt. Entfernung der Hautnaht.

Am 24. XII. 01, also etwas mehr als 14 Tage nach der Operation, wird der Hund laparatomiert behufs Aufnahme des Befundes. In erster Linie wurde nach Verklebungen oder Adhäsionen gesucht. Es zeigte sich auch nicht eine Spur von solchen. Dieser Befund entsprach insofern aufs beste der klinischen Beobachtung, dass der Hund nie Fieber hatte, am zweiten Tag wieder frass und sich also wohl befinden musste, was bei den Versuchstieren I und II absolut nicht der Fall war. Das erstere, mit der adhäsiven Peritonitis, hatte während 8 Tagen Fieber, erbrach öfters und lag längere Zeit still und zusammengekauert im Stall, zeigte also klinisch typische, peritonitische Symptome. Das letztere hatte nie wesentlich erhöhte Temperaturen, erbrach auch nicht (entsprechend den geringen peritonitischen Erscheinungen, wie der später aufgenommene Befund ergab), lag aber während 8 Tagen still und teilnahmslos im Stall, jede Nahrung verweigernd, währenddem es sich nach dem Abklingen des septischen Prozesses äusserst gefrässig zeigte. Wir sehen also, dass die klinischen Erscheinungen bei diesen beiden Hunden sehr gut mit dem später aufgenommenen vivisektorischen Befunde übereinstimmen.

Um nun wieder zu unserm Befund zurückzukommen, wurde zunächst konstatiert, dass makroscopisch, weder am Magen, noch am Duodenum und Pancreas, irgendwelche Veränderung in abnormem Sinne wahrgenommen werden konnte.

# Tafel II.

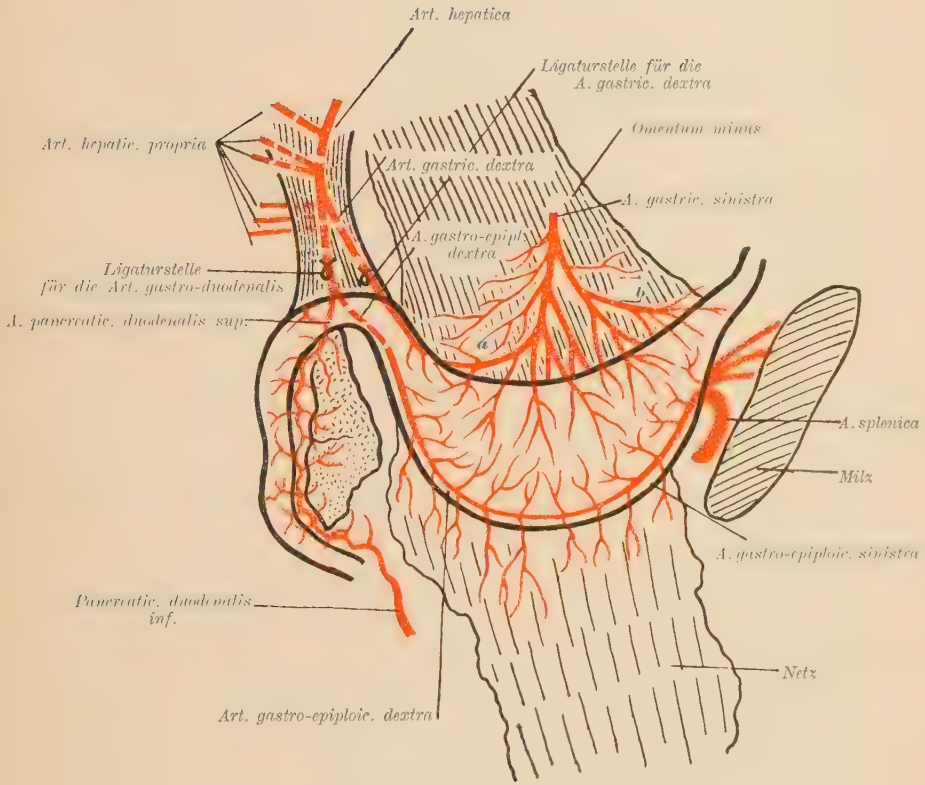


Typ. Neukomm & Zimmermann, Bern.

Auch hier war deutlich zu konstatieren, dass die Arterien des linken Magenabschnittes die Arbeit der Arterien der rechten Magenhälfte übernommen hatten und die Arterie des untern Duodenal- und Pancreasteiles die Arbeit der Arterie, welche den obern Teil versorgt.

Bekanntlich gehen auch beim Hunde, wie beim Menschen, die Hauptäste der rechtsseitigen Magenarterien direkt in die Hauptäste der linksseitigen Arterien über, d. h. sie stehen in offener Verbindung miteinander. Dasselbe Verhältnis herrscht für die Arterien des Duodenum und Pancreas. (Siehe auch Tafel II.)

Sowohl an der rechten Magenhälfte, als auch am obern Duodenalteil, zeigte sich nun deutliche Pulsation feiner Arterien. Nach meiner Voraussetzung konnte diese Pulsation nur von der A. gastro-epiploica sinistra, resp. von der A. pancreatico-duodenalis inferior (die auch beim Hunde, wie beim Menschen, aus der obern Mesenterialarterie kommt) herrühren und es galt nun, dafür den experimentellen Nachweis zu erbringen. Ich komprimierte die A. gastro-epiploica sinistra und sofort hörte die Pulsation auf der rechten Magenhälfte auf. Dasselbe machte ich mit der A. gastrica sinistra und A. pancreatico-duodenalis inf. und zwar mit demselben Erfolg. (Ich habe dieses Experiment bei dem vorigen, viel kleinern Hund unterlassen, weil sich dieser, infolge der Kleinheit der Gefässe, viel weniger dazu eignete, konnte mich jedoch auch bei den zwei folgenden, grössern Versuchstieren von dem oben angegebenen Verhalten der Arterien überzeugen.) Die A. pancreatico-duodenalis inf. war auch hier, infolge der übernommenen Mehrarbeit, ausserordentlich kräftig entwickelt und ich konnte ihren Verlauf deutlich bis hinauf an den Pylorus verfolgen.

Die Tafel II veranschaulicht den Verlauf der A. gastro-

duodenalis und der A. gastrica dextra im Ligamentum hepatoduodenale, wie ich ihn bei diesem Hunde vorgefunden habe. Zu diesem Zweck schnitt ich das Ligament möglichst hoch oben durch, indem ich den in tiefer Narkose liegenden Hund verbluten liess, und präparierte nun (merkwürdig leicht) beide Arterien auf mehrere Centimeter weit aus dem Ligament heraus. An der A. gastroduodenalis befand sich der ligierende Seidenfaden noch an Ort und Stelle, inmitten einer knotigen Verdickung, wenige Millimeter oberhalb der Teilungsstelle in ihre Zweigäste. Derselbe Befund an der A. gastrica dextra. Die Zweigäste unterhalb der Ligaturen waren, soweit ich dieselben noch verfolgen konnte, obliteriert.

Noch während der Hund am Verbluten war, öffnete ich Magen und Duodenum. Der Befund war makroscopisch ein vollständig normaler.

## Versuchstier IV.

Bereits gastroenterostomiert. Temperatur vor der Operation 38,0.

Operation am 4. XII. 01.

Aethernarkose, Dampfasepsis, Sublimatseide.

Eröffnung des Abdomens in der Mittellinie, etwa 10 cm lang, neben der ersten Narbe. Magen und Duodenum werden so weit hervorgezogen, dass sie in ganzer Ausdehnung gut überblickt werden können. Ligatur der A. gastroduodenalis mit dünner Seide. Da die Arterie bei diesem ziemlich grossen Hund sehr schön übersichtlich ist und auch die Abgangsstellen der A. hepatica propria exakt festge-

stellt werden können (auch beim Hund sind, wie beim Menschen, für die A. hepatica propria mehrere grössere Hauptäste nachweisbar), so ist die Ligatur eine leichte. Hierauf wird noch die ziemlich unscheinbare A. gastrica dextra mit dünner Seide unterbunden und dann für beide Ligaturen der früher angegebene Kontrollversuch vorgenommen.

Nachher Reposition von Magen und Darm. Schluss der Bauchdecken und Verband, wie früher.

* * *

5. XII. 01. Temp. 39,0. Hund liegt still. Kein Erbrechen.

6. XII. 01. Temp. 38,5. Hund geht wenig herum und frisst ein wenig; kein Erbrechen.

8. XII. 01. Temp. 39,5. Hund will fressen, erhält aber nichts. Verbandwechsel. Wunde gut. Rachen des Hundes wird untersucht. Starke Angina. Starke, schleimig-eitrige Sekretion aus der Nase (wahrscheinlich infolge der Aethernarkose; denn dieser Hund wies bereits nach der ersten Operation dieselbe stark schleimig-eitrige Sekretion aus der Nase auf!).

9. XII. 01. Temp. 38,5. Hund frisst etwas weniges.

10. XII. 01. Temp. 37,6. Hund frisst ziemlich begierig und scheint sich wohl zu befinden. Verbandwechsel. Wunde gut. Kein Erbrechen.

11. XII. 01. Temp. 38,0. Hund zeigt sich äusserst gefrässig. Nie Erbrechen.

12. XII. 01. Temp. 38,2. Gefrässig; kein Erbrechen.

13. XII. 01. Temp. 38,3. id.

In den folgenden Tagen bleibt Temp. auf 38,0.

18. XII. 01. Entfernung der Hautnaht. Wunde p. primam verklebt.

Am 24. XII. 01, also etwa 3 Wochen nach dieser Operation, wird der Hund laparatomiert, behufs Aufnahme des Befundes.

Auch hier findet man, wie bei Versuchstier III, nicht eine Spur von Verklebungen oder Adhäsionen. Magen, Duodenum und Pancreas zeigen makroscopisch vollständig normales Aussehen.

Man sieht hier deutlicher als beim vorigen Hund, dass die feinen, arteriellen Gefässe, welche von der A. gastro-epiploica dextra ausgingen, obliteriert sind und sich als feine, weisse Streifchen präsentieren. Dasselbe Gebiet ist aber von kleinen Arterien und Capillaren, welche von der Art. gastro-epiploica sinistra ausgehen, übersponnen, wie sich, durch das bei Versuchstier III beschriebene Experiment, sofort nachweisen lässt. Nur der Hauptast der A. gastro-epiploica dextra, in offener Verbindung stehend mit dem Hauptast der A. gastro-epiploica sinistra, bekommt von diesem Blut und Puls, wird aber gegen die rechte Magenseite zu nicht kräftiger, wie es vor der Ligatur der Fall war, sondern immer dünner und ist zuletzt ganz obliteriert.

Wir sehen also, dass die Zweigäste der Art. gastro-epiploica dextra, nach der Ligatur der A. gastro-duodenalis, obliterierten, dass aber der Hauptast der A. gastro-epiploica dextra, weil in offener Verbindung mit dem Hauptast der A. gastro-epiploica sinistra stehend, nur eine Strecke weit unterhalb der Ligaturstelle obliterierte, je näher er aber an den Hauptast der A. gastro-epiploica sinistra herankam, von diesem Blut und Puls erhielt und deshalb nicht der Obliteration anheim fiel. Zugleich hatte die A. gastro-epiploica sinistra ihre, zu kleinen Arterien erweiterten Capillaren nach rechts hin verschoben und so das früher von der Art. gastro-epiploica dextra versorgte Gebiet mit einem eigenen Gefässnetz überzogen.

Dasselbe wechselseitige Verhältnis, wie es hier für die Arterien an der grossen Curvatur beschrieben wurde, muss natürlich auch für die arteriellen Gefässe an der kleinen Curvatur und für diejenigen des Duodenum und Pancreas angenommen werden.

Die Ausbildung des Collateralkreislaufes musste, was wenigstens für das Duodenum angenommen werden muss, eine rasche und ergiebige gewesen sein; denn dieser Darmteil hätte sicher nicht lange mit einer Reaktion auf sich warten lassen und wäre bei ungenügender Blutversorgung oder bei einer zu langen Unterbrechung der Blutzufuhr der Nekrose anheimgefallen oder hätte sich, wie wir es bei unserem ersten Versuchstier beobachten konnten, mit gewaltigen peritonitischen Schwarten und Adhäsionen vor dem Untergang geschützt.

Was nun noch den Verlauf der A. gastrica sinistra anbetrifft, so konnte ich mehrfach beobachten, dass sie beim Hund, im Gegensatz zum Menschen, sich oft schon weit oben im Omentum minus in ihre verschiedenen Aeste teilte und, nach Abgabe je eines grösseren Hauptastes nach rechts und links (wie es in Tafel II *a* und *b* veranschaulichen), ihre übrigen Aeste fächerförmig an der Hinter- und Vorderfläche der kleinen Curvatur ausbreitete. Mit diesem Verlaufe weicht sie insofern vom Verlaufe der Arterien an der grossen Curvatur ab, als diese eine grössere Strecke weit dem Scheitel der Curvatur entlang laufen und ihre Zweigäste beinahe rechtwinkelig abgeben.

Nach Aufnahme des Befundes werden die Bauchdecken wieder geschlossen. Wundverlauf in den folgenden Tagen ein glatter.

Am 5. I. 1902. Wunde geschlossen.

## Versuchstier V.

Bereits gastroenterostomiert. Temperatur vor der Operation 38,1.

Operation am 15. XI. 01.

Aethernarkose, Dampfasepsis, Sublimatseide.

Eröffnung des Abdomens in der Mittellinie, neben der alten Narbe, etwa 10 cm lang. Magen und Duodenum werden herausgezogen und da es sich um einen grossen Hund handelt, ist die Orientierung über den Verlauf der einzelnen Gefässe sehr leicht. Mit feiner Seide wird zuerst die Art. gastro-duodenalis ligiert und nachher die Art. gastrica dextra mit nachfolgender Kontrolle.

Nachher Reposition von Magen und Darm. Schluss der Bauchdecken und Verband, wie früher.

* * *

16. XI. 01. Hund liegt ruhig, zeigt keine Fresslust. Temp. 38,5.

17. XI. 01. Hund geht herum, frisst wenig. Kein Erbrechen. Temp. 38,2.

18. XI. 01. Hund scheint sich wohl zu befinden, da er begierig frisst. Kein Erbrechen. Temp. 38,0. Verbandwechsel. Wunde gut.

In den folgenden Tagen Temperatur stets normal. Hund frisst gierig. Nie Erbrechen.

29. XI. 01. Wunde p. primam verheilt.

Am 25. XII. 01, also etwa 5 Wochen nach der Operation, wird der Hund laparatomiert, behufs Aufnahme des Befundes.

Der Befund an Magen, Duodenum und Pancreas entsprach in jeder Beziehung denjenigen der Versuchstiere III und IV und soll deshalb nicht detailliert wiederholt werden. Nirgends eine Spur von Adhäsionen, überall gute arterielle Gefässversorgung, Obliteration der ligierten Arterien, A. pancreatico-duodenalis inf. ausserordentlich kräftig entwickelt und bis hinauf an den Pylorus gut verfolgbar.

Dabei bieten sowohl Magen, wie Duodenum und Pancreas makroscopisch absolut normalen Befund dar.

Wir sehen, dass auch bei diesem Versuchstier der klinische Verlauf aufs beste dem nachherigen, vivisektorischen Befund entspricht.

Da wir es hier mit einem grossen Hund zu thun haben, so konnte der arterielle Gefässverlauf an Magen und Darm sehr gut studiert werden und es entspricht die Tafel II, die dieser Versuchsreihe beigegeben ist, dem bei diesem Hund im Verlauf des Ligaturversuchs aufgenommenen Befunde. Wenn wir diese Zeichnung mit der Beschreibung des Gefässverlaufes der Magen- und Darmarterien in der «Topographischen Anatomie des Hundes» von Dr. W. Ellenberger und Dr. H. Baum, vergleichen, so finden wir eine völlige Uebereinstimmung der Angaben.

## Kritik und Besprechung der Resultate der zweiten Versuchsserie.

Wenn wir die Resultate dieser Versuchsserie überblicken, so sehen wir, dass dieselben über alle Erwartung günstige waren, von dem Moment an, wo wir von einer Ablösung des

Pancreaskopfes, mit gleichzeitiger Ligatur der A. gastroduodenalis, abstrahiert hatten. Die Gründe, warum dort das Resultat ein so wenig befriedigendes war, habe ich bei der Besprechung des Versuchstieres I (siehe da) auseinandergesetzt.

Was das Versuchstier II anbetrifft, so glaube ich, ebenfalls an Ort und Stelle den Beweis erbracht zu haben, dass bei diesem Hunde die Verklebung des Netzes und einer Darmschlinge mit der Operationsnarbe nicht auf eine direkte Folge der Ligatur, sondern auf das Perforieren des subcutanen Abscesses durch die tiefern Nähte, wie es ja so häufig vorkommt, zurückzuführen ist. Es darf somit dieser Versuch, in Bezug auf die Ligatur, ein günstiger genannt werden.

Was die übrigen drei Versuche dieser Versuchsserie anbetrifft, so will ich nicht wiederholen, was ich bereits einleitend am Anfange derselben bemerkte. Die Erfolge waren in jeder Beziehung solche, dass sie als befriedigende für die Lösung der gestellten Aufgabe bezeichnet werden müssen.

Ich will nun zum Schlusse nicht unterlassen, auf eine Bemerkung in der Haupteinleitung, betreffend Kunstfehler, zurückzukommen. Ich hatte nämlich, gleich bei Beginn dieser zweiten Versuchsreihe, das Unglück, zwei kleinere Hunde an den Ligaturversuchen zu verlieren. Die beiden Tiere waren jeweilen im Verlauf von einer bis zwei Stunden nach der Operation zu Grunde gegangen. Die Sektion ergab bei beiden: Ligatur der A. gastro-duodenalis oberhalb der Abgangsstellen der A. hepatica propria.

Diese beiden Hunde waren, infolge ihrer Kleinheit, etwas ungeeignet zu diesen Versuchen. Man hatte Mühe, das Lig. hepatoduodenale genügend hervorziehen zu können, um einen

genauen Ueberblick über den Verlauf der Arterien in demselben zu erhalten.

Mit Ausnahme der Leber ergab bei beiden Versuchstieren die Sektion makroscopisch einen negativen Befund. Die Leber bot jedoch in beiden Fällen ein genau gleiches und typisches Bild dar, nämlich grosse, dunkelrote Flecken an der Oberfläche, abwechselnd mit auffallend hellen Stellen. Beim Durchschnitt durch die tiefroten Partien präsentierten diese das Bild der hämorrhagischen Infiltration, die hellen Stellen dasjenige der Anämie.

Diese beiden Hunde retteten uns die übrigen, indem wir nun unsere Ligatur für die A. gastro-duodenalis immer sehr tief, nur wenige Millimeter oberhalb ihrer Teilungsstelle in die beiden Aeste, anlegten.

# Zusammenfassung der Resultate beider Versuchsserien.

### *1. Versuchsserie.*

*a) Magen und Dünndarm des Hundes ertragen eine vollständige Unterbrechung der arteriellen Blutzufuhr sehr lange; der Magen experimentell mindestens $^5/_4$ Stunden, der Dünndarm mindestens eine Stunde lang.*

*b) Die neue Kocher'sche Methode der Gastroenterostomie gestattet — vorläufig beim Hunde — eine sichere und vollkommene Vereinigung von Darm und Magen, unter absoluter Vermeidung jeglichen Austrittes von Magen- oder Darminhalt mit seinen verderblichen Folgen.*

### *2. Versuchsserie.*

*a) Beim Hund kann man am Magen, ohne Schädigung weder des Magens selbst, noch des Duodenum und Pancreas, eine oder mehrere der grossen rechtsseitigen Arterien unterbinden.*

*b) Die Arterien der linken Magenhälfte übernehmen beim Hund, nach Ligatur der Arterien der rechten Magenhälfte vollständig, deren blutversorgende Arbeit.*

*c) Ebenso übernimmt bei denselben Ligaturen die Arterie des untern Duodenal- und Pancreasteiles die Blutversorgung des obern Duodenal- und Pancreasteiles.*